

# Richtlijnen voor de behandeling van patiënten met supraventriculaire ritmestoornissen

NVVC-richtlijnen in zakformaat

*Praktijkrichtlijnen ter Bevordering van de Kwaliteit van de Klinische  
Patiëntenzorg*

Richtlijnen voor de behandeling van patiënten met supraventriculaire ritmestoornissen, gebaseerd op de ACC/AHA/ESC "Guidelines for the Management of Patients with Supraventricular Arrhythmias". Executive Summary (*European Heart Journal* 2003; **24** (20): 1857-1897).

## Inhoudsopgave

I.	Introductie	3
II.	Beoordeling en behandeling van:	4
	A. Patiënten zonder gedocumenteerde aritmie (figuur 1)	4
	B. Patiënten met gedocumenteerde aritmie	4
III.	Specifieke ritmestoornissen	5
	A. "Inappropriate sinus tachycardie	5
	B. Atrioventriculaire Nodale Reciproce Tachycardie (AVNRT)	6
	C. Focale functie tachycardie en niet paroxismale junctie tachycardie	7
	D. Atrioventriculaire reciproce re-entry tachycardie (extranodale accessoire bundels)	8
	E. Focale atriale tachycardie	10
	F. Multifocale atriale tachycardie	11
	G. Macro-reentry atriale tachycardieën	12
	H. Bijzondere omstandigheden	14
IV.	Referenties	23

## I. Introductie

Supraventriculaire aritmieën omvatten ritmes afkomstig van of samenhangend met de sinusknop, boezemweefsel (atriale tachycardie, atriale flutter), en junctieweefsel (atrioventriculaire nodale reciproke tachycardie (AVNRT)). Ritmestoornissen ten gevolge van een accessoire bundel of atrioventriculaire reciproke tachycardieën (AVRT) horen hier ook bij. Supraventriculaire ritmestoornissen komen voor bij alle leeftijdsgroepen en kunnen gepaard gaan met geringe symptomen, zoals palpitaties, maar kunnen zich ook uiten als syncope. Onder sommige omstandigheden (b.v. ritmestoornissen samenhangend met accessoire bundels) kunnen ritmestoornissen levensbedreigend zijn. De prevalentie van paroxysmale supraventriculaire tachycardie bedraagt 2 tot 3 per duizend. De afgelopen jaren zijn belangrijke vorderingen (catheterablatie) geboekt bij de behandeling van deze ritmestoornissen.

Dit document geeft een samenvatting van de richtlijnen voor de toepassing van medicamenteuze en niet-medicamenteuze (ablaties) therapie bij patiënten met supraventriculaire tachycardieën (SVT). Richtlijnen voor de behandeling van patiënten met atrium fibrilleren zijn recent in een apart document verschenen: om deze reden ontbreekt de beschrijving van dat syndroom in deze richtlijn. Ook wordt het optreden van supraventriculaire tachycardie bij pediatrische patiënten niet behandeld. De dosering en bijwerkingen van de diverse anti-aritmica zijn uitgebreid beschreven in de ACC/AHA/ESC richtlijnen voor behandeling van patiënten met boezem fibrilleren en ontbreken om die reden in dit document.

De huidige richtlijnen zijn samengesteld door een werkgroep van de Europese Vereniging van Cardiologie, het Amerikaanse College of Cardiologie en de Amerikaanse Hart Associatie. De uiteindelijke beslissing over de behandeling van een specifieke patiënt moet tot stand komen in overleg tussen de behandelend arts en de patiënt. Onder sommige omstandigheden kan daarom afgeweken worden van deze richtlijnen.

### **De aanbevelingen zijn gebaseerd op de onderstaande indeling van klinische evidentie en opinie**

Klasse I	Bewijs en/of algemene opinie dat behandeling of procedure nuttig, zinvol en effectief is
Klasse II	Tegenstrijdig bewijs en/of verschil van mening betreffende de effectiviteit van de behandeling of procedure
Klasse IIa	Evidentie/opinie ten gunste van de behandeling of procedure
Klasse IIb	Nut en zinvolheid van de therapie of procedure zijn minder duidelijk
Klasse III	Bewijs of algemene opinie dat de behandeling of procedure niet effectief is en in sommige gevallen schadelijk kan zijn

## II. Beoordeling en behandeling van:

### A. Patiënten zonder gedocumenteerde aritmie (figuur 1)

#### Anamnese en onderzoek

Stel vast of de palpaties regulair of irregulair zijn.

- Pauzes of uitgevallen slagen gevolgd door een nadrukkelijke hartslag passen bij de aanwezigheid van premature slagen.
- Irregulaire palpaties kunnen het gevolg zijn van premature extra slagen, boezem fibrilleren of multifocale atriale tachycardie.
- Herhaalde palpaties met plots begin en einde worden paroxysmaal genoemd. Beëindiging van de ritmestoornissen door verhoogde vagale tonus suggereert een re-entry tachycardie van atrioventriculaire nodale oorsprong.
- Sinus tachycardie is niet-paroxysmaal en wordt gekenmerkt door geleidelijk ontstaan en verdwijnen.

### B. Patiënten met gedocumenteerde aritmie

#### 1. Smal QRS-complex tachycardie

De tachycardie is vrijwel altijd supraventriculair indien de ventriculaire impulsgeleiding (QRS breedte) van korte duur is (minder dan 120 msec): de differentiaal diagnose hangt dan af van het mechanisme van de ritmestoornis (Figuur 2). Hierbij is de relatie tussen de P top en het ventriculaire complex van belang (Figuur 3), alsook de respons van de tachycardie op toediening van adenosine (Figuur 4) of sinus carotis massage.

#### 2. Breed QRS complex tachycardie (figuur 5)

De patiënt kan zich presenteren met een snel breed QRS-complex (QRS duur > 120 msec) tachycardie. In dat geval bestaan de volgende mogelijkheden:

1. Supraventriculaire tachycardie (SVT) met bundeltakblok (BTB) (of aberratie),
2. Supraventriculaire tachycardie met AV geleiding over een accessoire bundel,
3. Ventriculaire tachycardie (VT).

Deze indeling hangt niet alleen af van de relatie van de P-top met het QRS complex, maar ook van specifieke morfologische electrocardiografische bevindingen, in het bijzonder in de precordiale afleidingen (figuur 5).

#### 3. Behandeling

Indien de diagnose van SVT niet gesteld kan worden dient de patiënt behandeld worden alsof een VT aanwezig zou zijn. Medicamenteuze therapie voor SVT (verapamil of diltiazem) kan leiden tot hemodynamische collaps bij een patiënt met een ventriculaire tachycardie. Speciale omstandigheden (bijv. pre-excitatie tachycardie en ventriculaire tachycardie ten gevolge van digitalis intoxicatie) kunnen aanleiding zijn tot specifieke therapeutische maatregelen. Onmiddellijke elektrische conversie is de voorkeursbehandeling voor iedere tachycardie gepaard gaande met hemodynamische instabiliteit.

Indicatie voor verwijzing naar een cardioloog met elektrofysiologische expertise:

- Alle patiënten met Wolff-Parkinson-White syndroom (pre-excitatie gepaard gaande met ritmestoornissen)
- Alle patiënten met ernstige symptomen tijdens het optreden van palpities, zoals syncope of kortademigheid.
- Breed QRS tachycardie van onbekende origine.
- Smal QRS complex tachycardie niet reagerend op medicamenteuze therapie, intolerantie voor therapie of wens of voor ablatie.

### **Aanbevelingen voor de acute behandeling van regulaire tachycardiën zonder hemodynamische instabiliteit**

ECG	Aanbevelingen	Klasse	Mate van bewijs
Smal QRS-complex tachycardie (SVT)	Vagale manoeuvre	I	B
	Adenosine	I	A
	Verapamil, diltiazem	I	A
	Béta-blokkers	II b	C
	Amiodarone	II b	C
	Digoxin	II b	C
Breed QRS-complex tachycardie <ul style="list-style-type: none"> <li>▪ SVT en BTB</li> <li>▪ Pre-excitatie SVT/AF</li>   <li>▪ Breed QRS-complex tachycardie van onbekende oorzaak</li> </ul>	Zie hierboven		
	Flecainide	I	B
	Ibutilide	I	B
	Procainamide	I	B
	DC Cardioversie	I	C
	Procainamide	I	B
	Sotalol	I	B
	Amiodarone	I	B
	Lidocaine	II b	B
	Adenosine	II b	C
	Béta-blokkers	III	C
	Verapamil	III	B
	DC Cardioversie	I	B
	Breed QRS-complex tachycardie van onbekende origine bij patiënten met slechte LV functie	Amiodarone	I
Lidocaine			
DC Cardioversie		I	B

## **III. Specifieke ritmestoornissen**

### **A. "Inappropriate sinus tachycardie"**

Onder "inappropriate sinus tachycardie" wordt verstaan een persistente toename van de hartfrequentie in rust niet samenhangend met het niveau van fysieke of emotionele stress dan wel overige ziekten of farmacologische beïnvloeding. Ongeveer 90% van de patiënten is van het vrouwelijke geslacht. Sommige patiënten zijn asymptomatisch, anderen zijn ernstig beperkt. De diagnose is gebaseerd op de volgende criteria:

- Persisterende sinus tachycardie met hartfrequentie > 100/minuut gedurende de dag met excessieve toename van de hartfrequentie in relatie tot fysieke activiteit, en met normalisatie van de hartfrequentie gedurende de nacht vastgesteld met 24-uurs ECG registratie.
- De tachycardie en de symptomen zijn niet paroxismaal.
- De P-golf morfologie is identiek als bij sinusritme.
- Uitsluiting van een secundaire systeemoorzaak (hyperthyreoidisme, pheochromocytoma, fysieke deconditionering).

### Behandeling

De behandeling is voornamelijk symptomatisch. Het succes van catheterablatie bedraagt ongeveer 66%. De diagnose "Postural Orthostatisch Tachycardie Syndroom" (POTS) moet uitgesloten zijn voordat ablatie overwogen wordt.

### Aanbevelingen voor de behandeling van "inappropriate sinus tachycardie"

Behandeling	Aanbevelingen	Klasse	Mate van bewijs
Medicamenteus	Béta-blokkers	I	C
	Verapamil, diltiazem	I a	C
Interventie	Catheter ablatie - sinus knoop modificatie	II b	C

### B. Atrioventriculaire Nodale Reciproce Tachycardie (AVNRT)

AVNRT is een re-entry tachycardie van de AV knoop alsook peri-nodaal atriaal weefsel. Een van de bundels (met snelle geleiding) is gelokaliseerd bij het bovenste deel van de AV knoop en het andere (trage) deel langs de septale rand van de tricuspidalis klep. Gedurende typische ANVRT (komt voor bij 85-90%) is er sprake van antegrade geleiding over de trage bundel die omkeert in de AV knoop, met retrograde geleiding over de snelle bundel. Het omgekeerde is het geval bij atypische ANVRT, leidend tot lange R-P tachycardie met negatieve P golven voorafgaand aan het QRS complex in de ECG afleidingen III en aVF.

### Behandeling

De standaard behandeling bestaat uit medicijnen die de AV geleiding vertragen (béta-blokkers, calcium blokkers, adenosine). Een andere behandelingsoptie die effectief en veilig is gebleken bestaat uit catheterablatie, waarbij de trage bundel wordt uitgeschakeld. De indicaties voor ablatie hangen af van de klinische omstandigheden en de voorkeur van de patiënt. Factoren die hierbij een rol kunnen spelen zijn de frequentie van de tachycardie, de ernst van de klachten, en voorkeur van de patiënt met betrekking tot het langdurig gebruik van medicatie versus ablatie. De patiënt dient geïnformeerd te worden over de – weliswaar kleine (<1%), maar mogelijke - kans van het risico van ablatie op het ontstaan van AV block en daardoor noodzaak voor pacemakerimplantatie.

## Aanbevelingen voor de lange termijn behandeling van patiënten met recidiverende AVNRT

Klinische presentatie	Interventie	Klasse	Mate van bewijs
AVNRT met hemodynamische effecten	Catheter ablatie	I	B
	Verapamil, diltiazem, béta-blokkers, sotalol, amiodarone	II a	C
	Flecainide, propafenon	II a	C
Recidiverende symptotomatische AVNRT	Catheter ablatie	I	B
	Verapamil	I	B
	Diltiazem, béta-blokkers	I	C
	Digoxin	II b	B
Recidiverende AVNRT niet reagerend op béta-blokker of calcium-antagonist bij patiënt die ablatie afwijst	Flecainide, propafenon, sotalol	II a	B
	Amiodarone	II b	C
AVNRT bij patiënten die van de aritmie afwillen	Catheter ablatie	I	B
Gedocumenteerde PSVT met duale AV-nodale bundels of enkelvoudige echo slagen tijdens EFO zonder andere oorzaak voor aritmie	Verapamil, diltiazem, béta-blokkers, flecainide, propafenon	I	C
	Catheter ablatie	I	B
Zeldzaam optredende AVNRT	Geen therapie	I	C
	Vagale manoeuvre	I	B
	"Pill in the pocket"	I	B
	Verapamil, diltiazem, béta-blokkers	I	B
	Catheter ablatie	I	B

## C. Focale junctie tachycardie en niet-paroxismale junctie tachycardie

### 1. Focale junctie tachycardie

Het gemeenschappelijke kenmerk van focale junctie tachycardie, ook bekend als automatische of junctionale ectopische tachycardie, is hun oorsprong bij de AV knoop of His bundel. De elektrografische kenmerken van focale junctie tachycardie bestaan uit een hartfrequentie van 110 tot 250 slagen per minuut en een smal complex of typisch bundeltakblok geleidingspatroon met AV dissociatie. Het junctie ritme is soms sterk onregelmatig, en lijkt dan op boezem fibrilleren. Het is een zeldzame aritmie die vooral voorkomt bij jonge mensen en die bij langdurig aanhouden kan leiden tot hartfalen. Medicamenteuze therapie heeft wisselend resultaat en catheter ablatie gaat gepaard met een kans op een AV block van 5 tot 10%.

## 2. Niet-paroxismale junctie tachycardie

Niet paroxismale junctie tachycardie is een goedaardige ritmestoornis gekenmerkt door een smal complex tachycardie met een frequentie van 70 tot 120 slagen per minuut. De ritmestoornis is vermoedelijk het gevolg van abnormaal automatisme dan wel het gevolg van onderliggende problemen zoals digitalis intoxicatie, hypokalemie of myocard ischemie. Behandeling dient op de onderliggende oorzaak te zijn gericht.

### **Aanbevelingen voor de behandeling van focale en niet-paroxysmale junctie tachycardie syndromen**

Klinische presentatie	Aanbeveling	Klasse	Mate van bewijs
Focale junctie tachycardie	Béta-blokkers	II a	C
	Flecainide	II a	C
	Propafenon	II a	C
	Sotalol	II a	C
	Amiodarone	II a	C
	Catheter ablatie	II a	C
Niet-paroxysmale junctie tachycardie	Behandel digitalis intoxicatie	I	C
	Corrigeer hypokalemia	I	C
	Behandel myocard ischemie	I	C
	Béta-blokkers, calcium-antagonisten	II a	C

### **D. Atrioventriculaire reciproce re-entry tachycardie (extranodale accessoire bundels)**

De meeste accessoire bundels zijn extranodale bundels die een verbinding vormen tussen het hartspierweefsel van de boezem en de kamer langs de AV groeve. Accessoire bundels die in staat zijn tot uitsluitend retrograde geleiding worden 'concealed' genoemd, terwijl bundels die in staat zijn tot anterograde geleiding 'manifest' worden genoemd. Deze laatste geven aanleiding tot pre-excitatie op het standaard 12 afleidingen ECG. De term WPW syndroom is voorbehouden aan patiënten die zowel pre-excitatie als tachyarritmieën hebben.

#### **Verschillende vormen van tachycardieën kunnen voorkomen:**

- Orthodrome AVRT (meest gebruikelijk, bij 95%) met anterograde geleiding over de AV knoop en retrograde begeleiding over de accessoire bundel.
- Antidrome AVRT, met anterograde geleiding over de accessoire bundel en retrograde geleiding over de AV knoop of (zeldzaam) over een tweede accessoire bundel leidend tot QRS complexen met pre-excitatie tijdens tachycardie.
- Pre-excitatie tachycardieën bij patiënten met atriale tachycardieën of atriale flutter met een zogenaamde "bystander" (niet een kritisch onderdeel van het tachycardie circuit) accessoire bundel.
- Pre-excitatie atrium fibrilleren, de meest gevreesde aritmie, komt voor bij 30% van de patiënten met het WPW syndroom.



- PJRT (de permanente vorm van junctie reciproke tachycardie), een zeldzaam klinisch syndroom met een traag geleidende concealed posteroseptale gelokaliseerde accessoire bundel, gekenmerkt door een voortdurende, lange RP tachycardie met negatieve P-toppen in de ECG afleidingen II, III, en aVF.

### **Plotse cardiale dood bij WPW syndroom en risicostratificatie**

Kenmerken van patiënten met verhoogd risico: 1) kortste R-R interval (met pre-excitatie) < 250 ms tijdens boezemfibrilleren, 2) symptomatische tachycardie, 3) multiple accessoire bundels, 4) syndroom van Ebstein.

Het risico van plotse cardiale dood varieert van 0.15 tot 0.39% bij patiënten met WPW syndroom gedurende 3 tot 10 jaar.

### **Asymptomatische patiënten met accessoire bundels**

De positief voorspellende waarde van invasief elektrofysiologisch onderzoek is te gering om dit onderzoek aan te bevelen bij asymptomatische patiënten. De beslissing om accessoire bundels te ableren bij patiënten met hoog risico beroepen zoals buschauffeurs, piloten en atleten dient op individuele basis plaats te vinden.

## **Behandeling**

### **Acute behandeling bij patiënten met pre-excitatie tachycardiën**

Medicijnen die de AV knoop blokkeren zijn niet effectief en adenosine kan leiden tot atrium fibrilleren met een snelle ventriculaire repons. Anti-aritmische medicijnen die snelle geleiding door de bundel voorkomen verdienen de voorkeur (flecainide, procainamide of ibutilide) zelfs indien de atriale arrhythmia niet beëindigd kan worden.

### **Lange termijn behandeling**

Anti-aritmische therapie is een behandelingsoptie voor patiënten met een ritmestoornis ten gevolge van accessoire bundels, maar catheter ablaties worden in toenemende toegepast bij deze syndromen.

Sommige patiënten met niet frequente episodes van tachycardiën kunnen behandeld worden met een "pill in de pocket" - "pil in de broekzak"- benadering: het innemen van anti-aritmische therapie op het moment dat de tachycardie optreedt. Deze benadering is voorbehouden aan patiënten zonder pre-excitatie en met tachycardiën die niet zeer frequent optreden en goed verdragen worden.

Catheter ablatie is succesvol bij ongeveer 95% van de patiënten en is voldoende therapie effectief en veilig voor toepassing bij symptomatische patiënten, hetzij als initiële behandeling of voor patiënten die bijwerkingen ondervinden van medicatie of bij wie medicamenteuze therapie ineffectief is. De aard van de mogelijke complicaties samenhangend met ablaties hangt af van de locatie van de bundel. De incidentie van een compleet AV block varieert van 0.17 tot 1% bij septale en posteroseptale accessoire bundels. Belangrijke complicaties treden op bij 1.8 tot 4% waaronder 0.08 tot 0.13% kans op fatale afloop.

## Aanbevelingen voor de lange termijn behandeling van ritmestoornissen samenhangend met accessoire bundels

ECG	Aanbevelingen	Klasse	Mate van bewijs
WPW syndroom (pre-excitatie en symptomatische aritmieën), goed getolereerd	Catheter ablatie	I	B
	Flecainide, propafenon	II a	C
	Sotalol, amiodarone, béta-blokkers	II a	C
	Verapamil, diltiazem, digoxin	III	C
WPW syndroom (met AF en snelle geleiding of slecht getolereerde AVRT)	Catheter ablatie	I	B
AVRT, slechte tolerantie (geen pre-excitatie)	Catheter ablatie	I	B
	Flecainide, propafenon	II a	C
	Sotalol, amiodarone	II a	C
	Béta-blokkers	II b	C
	Verapamil, diltiazem, digoxine	III	C
Enkele of infrequente AVRT episodes (geen pre-excitatie)	Geen	I	C
	Vagale manoeuvres	I	B
	"Pil in de broekzak", verapamil, diltiazem, béta-blokkers	I	B
	Catheter ablatie	II a	B
	Sotalol, amiodarone	II b	B
	Flecainide, propafenon	II b	C
	Digoxine	III	C
	Geen	I	C
Pre-excitatie, asymptomatisch	Geen	I	C
	Catheter ablatie	II a	B

### E. Focale atriale tachycardie

Focale atriale tachycardieën zijn gekenmerkt door radiale activatie vanuit een atriaal focus, waarbij de endocardiale activatie niet de gehele atriale cyclus omvat. De ritmestoornis bestaat uit atriale ritmes tussen 100 en 250 sl/min (zelden tot 300 sl/min). Het mechanisme wordt toegeschreven aan abnormale automaticiteit, triggered activiteit (als gevolg van vertraagde na-depolarisatie), of micro-re-entry. Toename van de atriale frequentie tijdens de tachycardie ("warm-up") en / of geleidelijke afname ("cool-down") bij het einde van de tachycardie is suggestief voor automatisme. Bij ongeveer 10% van de patiënten is sprake van meerdere foci. Focale atriale tachycardieën kunnen langdurig aanhouden en dan aanleiding geven tot een tachycardie-gerelateerde cardiomyopathie.

### Behandeling

De therapeutische opties omvatten medicamenteuze therapie om de frequentie te vertragen (bètablokkers, calcium antagonisten of digoxine) of het verantwoordelijke aritmogene focus te onderdrukken. Ook kunnen klasse Ia of Ic anti-aritmica (flecainide and propafenon) effectief zijn.

Intraveneuze toediening van adenosine, béta-blokkers of calcium antagonisten kunnen de ritmestoornis acuut beëindigen (zeldzaam) of – meer gebruikelijk – de hartfrequentie vertragen. Adenosine kan de ritmestoornis doen beëindigen bij een aanzienlijk aantal patiënten. Cardioversie is slechts zelden effectief bij atriale

tachycardieën op basis van automiticititeit, maar kan succesvol zijn in het geval van tachycardieën door micro-re-entry of triggered automiticititeit, en dient overwogen te worden bij patiënten die niet reageren op medicamenteuze therapie.

De initiële behandeling bestaat uit medicijnen die de AV knoop blokkeren, vanwege hun effectiviteit en geringe bijwerkingen. Vervolgens kan een keuze uit andere medicijnen worden gemaakt. Ablatie richt zich op de oorsprong van het atriale focus. Catheterablatie kent een succes percentage van 80 a 90% voor foci in het rechter atrium en van 70 tot 80% voor foci afkomstig uit het linker atrium. De incidentie van complicaties is laag (1 à 2%). Ablatie van een atriale tachycardie vanuit het atriale septum of Koch's driehoek kan leiden tot een AV blok.

## F. Multifocale atriale tachycardie

Multifocale atriale tachycardie wordt gekenmerkt door de aanwezigheid van tenminste drie verschillende P top morfologieën met verschillende hartfrequenties. Het ritme is altijd irregulair en kan verward worden met boezemfibrilleren. De ritmestoornis hangt meestal samen met een onderliggende longziekte, maar kan ook het gevolg zijn van metabole of minerale stoornissen. De behandeling bestaat uit correctie van onderliggende oorzaken, maar calcium antagonisten zijn dikwijls nodig, ook al omdat er geen rol is weggelegd voor cardioversie, anti-aritmische therapie of ablatie.

### Aanbevelingen voor de behandeling van atriale tachycardieën

Klinische situatie	Aanbevelingen	Klasse	Mate van bewijs
<b>Acute behandeling</b>			
A. Conversie			
Haemodynamisch instabiele patiënt	DC Cardioversie	I	B
Haemodynamisch stabiele patiënt	Adenosine	II a	C
	Béta-blokkers	II a	C
	Verapamil, diltiazem	II a	C
	Procainamide	II a	C
	Amiodarone, sotalol	II a	C
	Flecainide, propafenon	II a	C
B. Hartslag regulatie (zonder digitalis)	Béta-blokkers	I	C
	Verapamil, diltiazem	I	C
	Digoxine	II b	C
<b>Profylactische therapie</b>			
Recidiverende symptomatische AT	Catheter ablatie	I	B
	Béta-blokkers, calciumkanaal blokker	I	C
	Disopyramide	II a	C
	Flecainide, propafenon	II a	C
	Sotalol, amiodarone	II a	C
Asymptomatische of symptomatische langdurige AT	Catheter ablatie	I	B
Kortdurend en asymptomatisch	Geen therapie	I	C
	Catheter ablatie	III	C

## **G. Macro-reentry atriale tachycardiën**

Atriale flutter is een georganiseerd snel (250 – 300 sl/min) atriaal ritme op basis van macro re-entry. De meest gebruikelijke vormen hangen samen met re-entry ritmestoornissen rond de annulus van de tricuspidalisklep. Isthmus afhankelijke flutter is het gevolg van elektrische banen waarbij de cavotricuspide isthmus betrokken is. De draairichting is meestal tegen de klok in (counterclockwise: negatieve deflecties in de onderwandsafleidingen) maar soms ook met de klok mee (positieve deflecties in de onderwandsafleidingen).

Niet-isthmus afhankelijke atriale flutter komt minder vaak voor en wordt vaak veroorzaakt door chirurgische littekens die re-entry blokkeren. Bij patiënten met een niet-isthmus afhankelijke flutter worden met mapping vaak grote atriale littekengebieden gevonden en deze worden vaak geassocieerd met multi-pele re-entry circuits. Atriale flutter kan tot verschillende symptomen leiden, zoals beperkte inspanningstolerantie, progressie van hartfalen of pulmonale ziekten. Patiënten presenteren zich vaak met een 2:1 AV geleiding die, onbehandeld, een cardiomyopathie kan induceren.

### **Behandeling**

Acute therapie hangt af van de klinische toestand van de patiënt inclusief eventueel onderliggende cardio-respiratoire afwijkingen. Directe cardioversie is geïndiceerd indien de ritmestoornis gepaard gaat met hartfalen, shock, of myocard ischemie. Zowel snelle atriale (of oesophageale) pacing als cardioversie met lage energie zijn zeer effectief bij de beëindiging van atriale flutter. De meeste patiënten met atriale flutter zijn echter stabiel en nader onderzoek naar de effectiviteit van medicijnen die de AV knoop remmen is daarom nodig. Dit is met name belangrijk wanneer het gebruik van anti-aritmica wordt overwogen, daar verlaging van de frequentie van een atriale flutter door anti-aritmica (met name klasse Ic medicatie) kan resulteren in paradoxale verhoging van het ventriculaire ritme. Wanneer een atriale flutter langer dan 48 uur bestaat moet eerst behandeling met anticoagulantia gedurende 3 tot 4 weken plaatsvinden of moet een TEE (trans oesophageale echo) worden verricht om de aanwezigheid van stolsels uit te sluiten, alvorens een patiënt elektrisch of medicamenteus te converteren. Deze aanbevelingen zijn vergelijkbaar met die voor de behandeling van boezem fibrilleren. Medicijnen die van invloed zijn op de AV-knoop noch amiodarone zijn effectief voor het converteren van een atriale flutter. Intraveneuze toediening van ibutilide is de meest effectieve behandeling (succes percentage tussen 38% en 76%), en is effectiever dan intraveneuze toediening van klasse Ic anti-aritmica.

Klasse III anti-aritmia, in het bijzonder dofetilide, zijn bij 73% van de patiënten effectief als onderhoudstherapie. Onderhoudsbehandeling is doorgaans niet geïndiceerd nadat sinus ritme is hersteld als de atriale flutter het gevolg is van een acute ziekte.

Catheterablatie van de cavotricuspide isthmus is een veilige en effectieve behandeling voor patiënten met een hiermee samenhangende flutter. Patiënten met een flutter die niet isthmus afhankelijk is dienen naar een gespecialiseerd centrum te worden verwezen, omdat er dan vaak meerdere elektrische circuits in het spel zijn. Succesvolle behandeling varieert van 50 tot 80% afhankelijk van de lesie complexiteit.

## Aanbevelingen voor de acute behandeling van atriale flutter

Klinische situatie	Aanbevelingen	Klasse	Mate van bewijs
<b>Slecht verdragen</b>			
• Conversie	DC cardioversie	I	C
• Hartslag controle	Béta-blokkers	II a	C
	Verapamil, diltiazem	II a	C
	Digitalis	II b	C
	Amiodarone	II b	C
<b>Stabiele flutter</b>			
• Conversie	Atriale of transoesophageale pacing	I	A
	DC cardioversie	I	C
	Ibutilide	II a	A
	Flecainide	II b	A
	Propafenon	II b	A
	Sotalol	II b	C
	Procainamide	II b	A
	Amiodarone	II b	C
• Hartslag controle	Diltiazem of verapamil	I	A
	Béta-blokkers	I	C
	Digitalis	II b	C
	Amiodarone	II b	C

## Aanbevelingen voor de onderhoudsbehandeling van atriale flutter

Klinische situatie	Aanbevelingen	Klasse	Mate van bewijs
Eerste episode en goed verdragen atriale flutter	Alleen cardioversie	I	B
	Catheter ablatie	II a	B
Recidiverende en goed verdragen atriale flutter	Catheter ablatie	I	B
	Dofetilide	II a	C
	Amiodarone, Sotalol, Flecainide, quinidine, propafenon, procainamide, disopyramide	II b	C
Slecht verdragen atriale flutter	Catheter ablatie	I	B
Atriale flutter optredend na gebruik van klasse Ic medicatie of amiodarone voor de behandeling van AF	Catheter ablatie	I	B
	Stop medicijn en gebruik ander middel	II a	C
Symptomatische niet-CTI-afhankelijke flutter na mislukken anti-arritmische therapie	Catheter ablatie	II a	B

Afkorting: CTI: cavo-tricuspidale isthmus

## H. Bijzondere omstandigheden

### 1. Zwangerschap

Supraventriculaire tachycardieën tijdens de zwangerschap kunnen een bijzonder probleem vormen. Er moet rekening worden gehouden met de hemodynamische gevolgen voor de moeder en foetus alsook met de mogelijke bijwerkingen van de therapie voor de foetus. Sommige punten in het bijzonder verdienen de aandacht: 1) Ablatie voor een geplande zwangerschap moet serieus overwogen worden indien dit mogelijk lijkt. 2) De meeste ritmestoornissen bestaan uit geïsoleerde atriale of ventriculaire premature slagen die niet behandeld hoeven te worden. 3) Therapie door middel van niet-farmacologische interventies (bijvoorbeeld vagale manoeuvre) verdient de voorkeur. 4) Toediening van adenosine alsook cardioversie zijn veilig gebleken. Er dient rekening te worden gehouden met mogelijke negatieve effecten van anti-aritmische therapie op de foetus. Het risico op teratogene schade is het grootst in de eerste 8 weken na de conceptie. Negatieve effecten op foetale groei en ontwikkeling zijn het grootste probleem tijdens het 2<sup>e</sup> en 3<sup>e</sup> trimester. Anti-aritmische therapie dient alleen te worden gegeven bij ernstige symptomen of indien de ritmestoornis negatieve hemodynamische effecten met zich meebrengt.

### Behandelingsopties voor SVT tijdens de zwangerschap

Behandelstrategie	Aanbevelingen	Klasse	Mate van bewijs
Acute conversie of PSVT	Vagale manoeuvre	I	C
	Adenosine	I	C
	DC cardioversion	I	C
	Metoprolol, propranolol	II a	C
	Verapamil	II b	C
Profylactische therapie	Digoxine	I	C
	Metoprolol	I	B
	Propranolol	II a	B
	Sotalol, flecainide	II a	C
	Quinidine, propafenon, Verapamil	II b	C
	Procainamide	II b	B
	Catheter ablatie	II b	C
	Atenolol	III	B
	Amiodarone	III	C

### 2. Volwassenen met congenitale hartziekten

De behandeling van supraventriculaire ritmestoornissen bij volwassen patiënten met (al of niet gecorrigeerde) aangeboren hartafwijkingen is vaak ingewikkeld en voorbehouden aan centra met specifieke expertise op dit gebied.

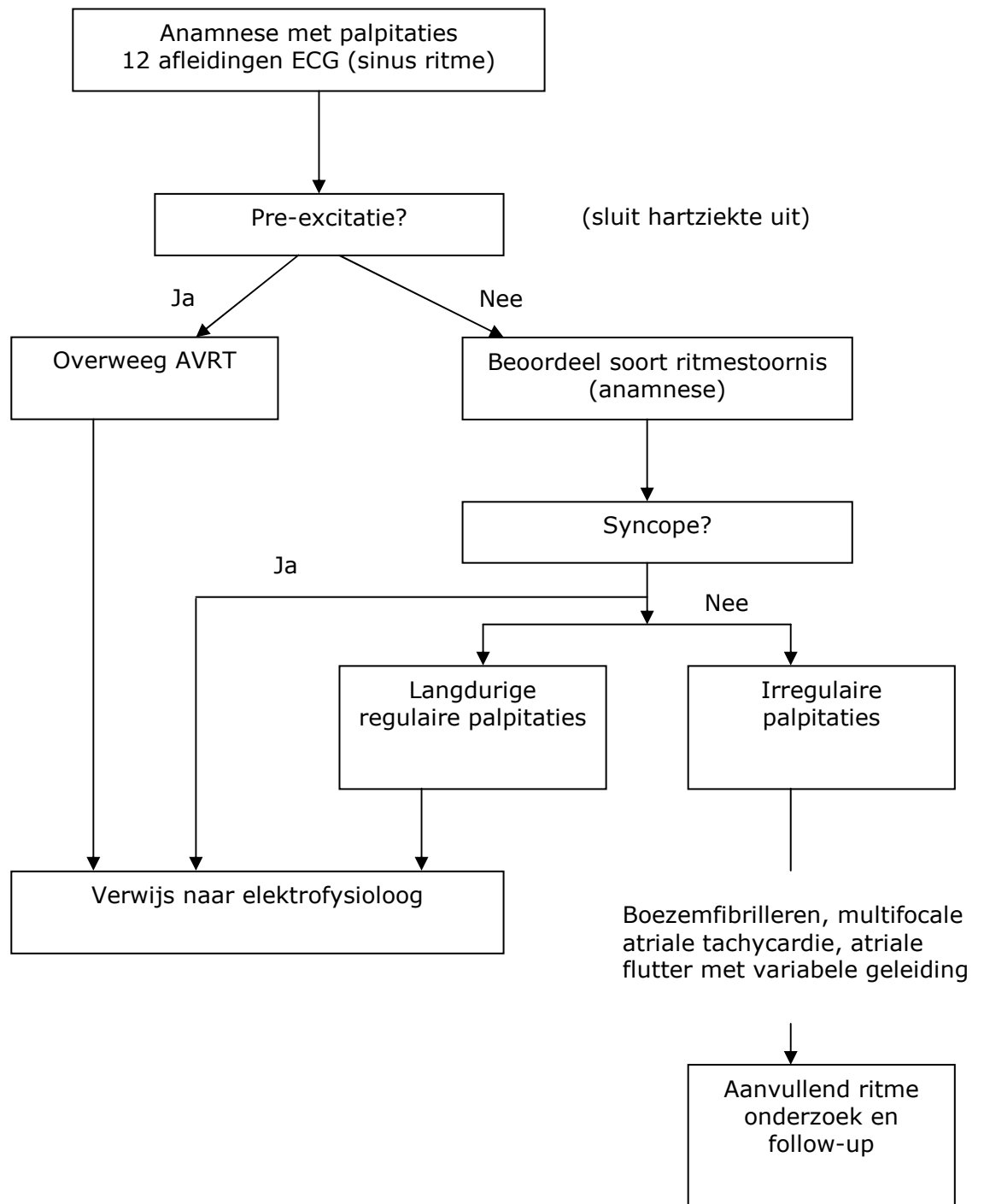
Supraventriculaire ritmestoornissen zijn een belangrijke bron van ziekte en bij sommige patiënten ook van sterfte. Bij deze patiënten is vaak sprake van meerdere atriale circuits of andere afwijkingen die ritmestoornissen kunnen veroorzaken. De aanwezigheid van atriale ritmestoornissen kan een aanwijzing zijn voor een gecompromitteerde hemodynamische toestand, die aanleiding kan zijn voor specifieke onderzoeken en operatieve behandeling. Bijkomende disfunctie van de sinusknop komt vaak voor, waardoor implantatie van een pacemaker nodig kan zijn als onderdeel van de behandeling van

supraventriculaire ritmestoornissen. Specifieke anatomische omstandigheden kunnen de implantatie van een pacemaker of van een ablatie bemoeilijken. De aard van de uitgevoerde chirurgische correctie kan bovendien van invloed zijn op de keuze van anti-aritmische therapie of catheter ablatie.

### **Aanbevelingen voor de behandeling van SVT's bij volwassenen met congenitale hartziekten**

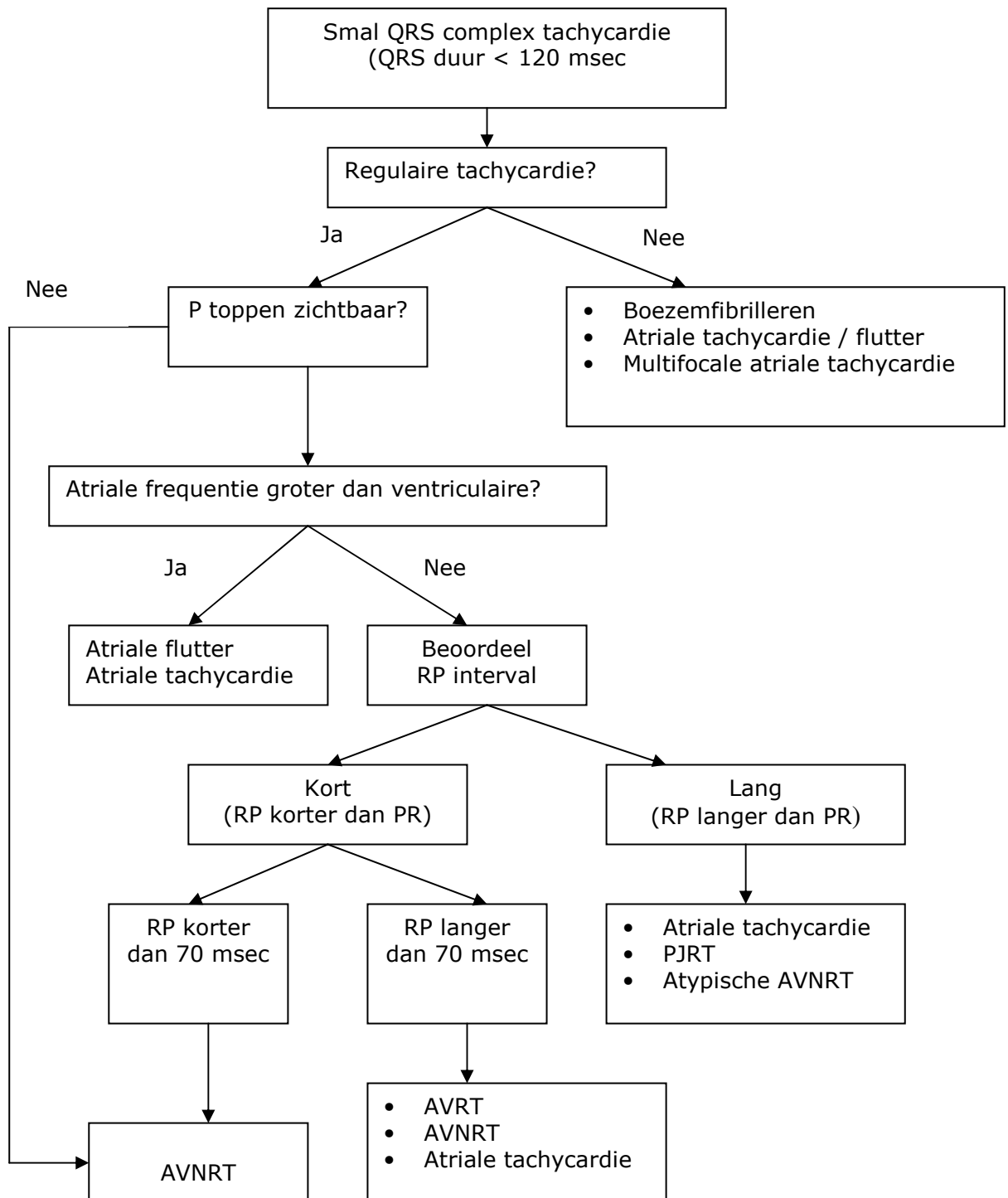
Toestand	Aanbevelingen	Klasse	Mate van bewijs
Niet effectieve anti-aritmische therapie en symptomen: <ul style="list-style-type: none"> <li>• Gecorrigeerd ASD</li> <li>• Musterd of Senning correctie van transpositie van de grote vaten:</li> </ul>	Catheter ablatie in ervaren centrum	I	C
	Catheter ablatie in ervaren centrum	I	C
Niet gecorrigeerde hemodynamisch belangrijke ASD met atriale flutter	Sluiting van de ASD gecombineerd met ablatie van de isthmus	I	C
PSVT en syndroom van Ebstein met hemodynamische indicatie voor chirurgische correctie	Catheter of chirurgische ablatie van accessoire bundels in ervaren centrum	I	C

Figuur 1: Initiële evaluatie van patiënten met een mogelijke ritmestoornis

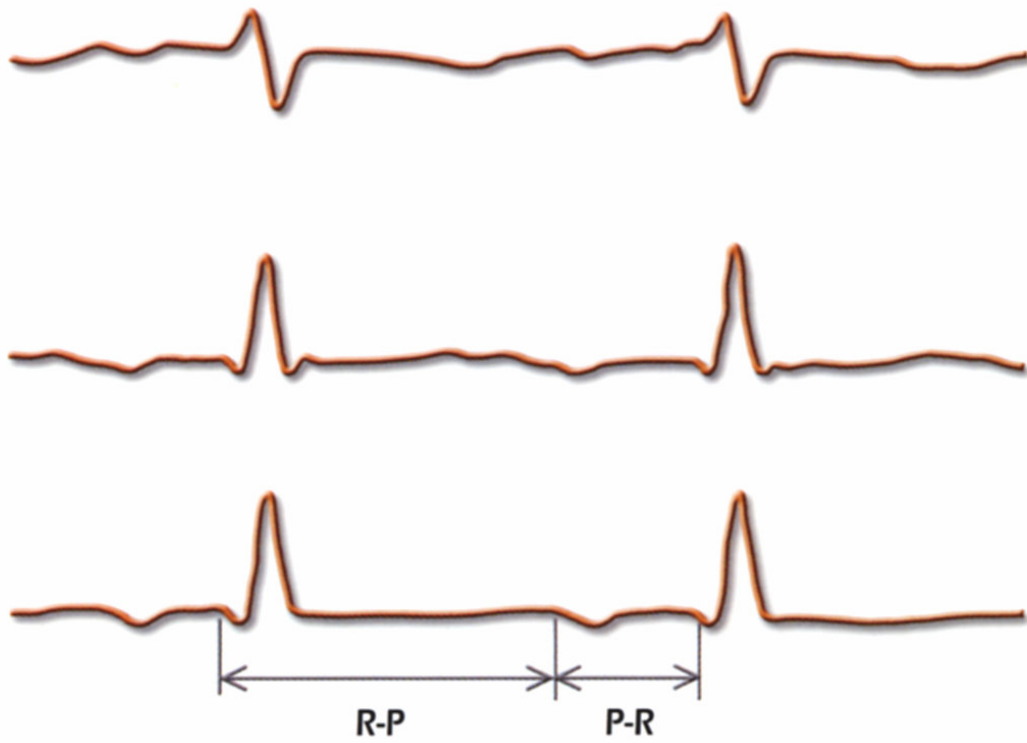




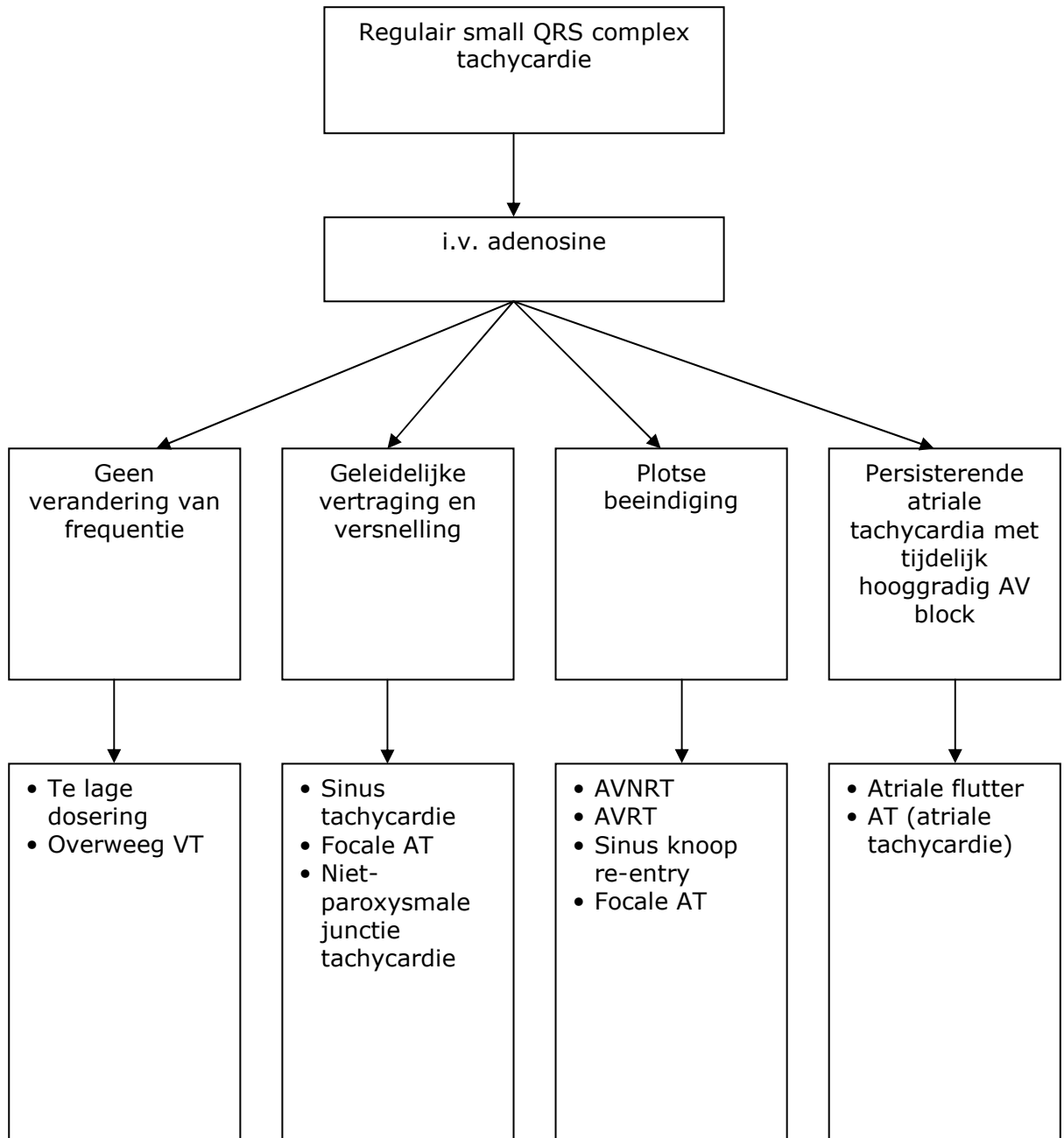
Figuur 2. Differentiaal diagnose van smal complex tachycardiën



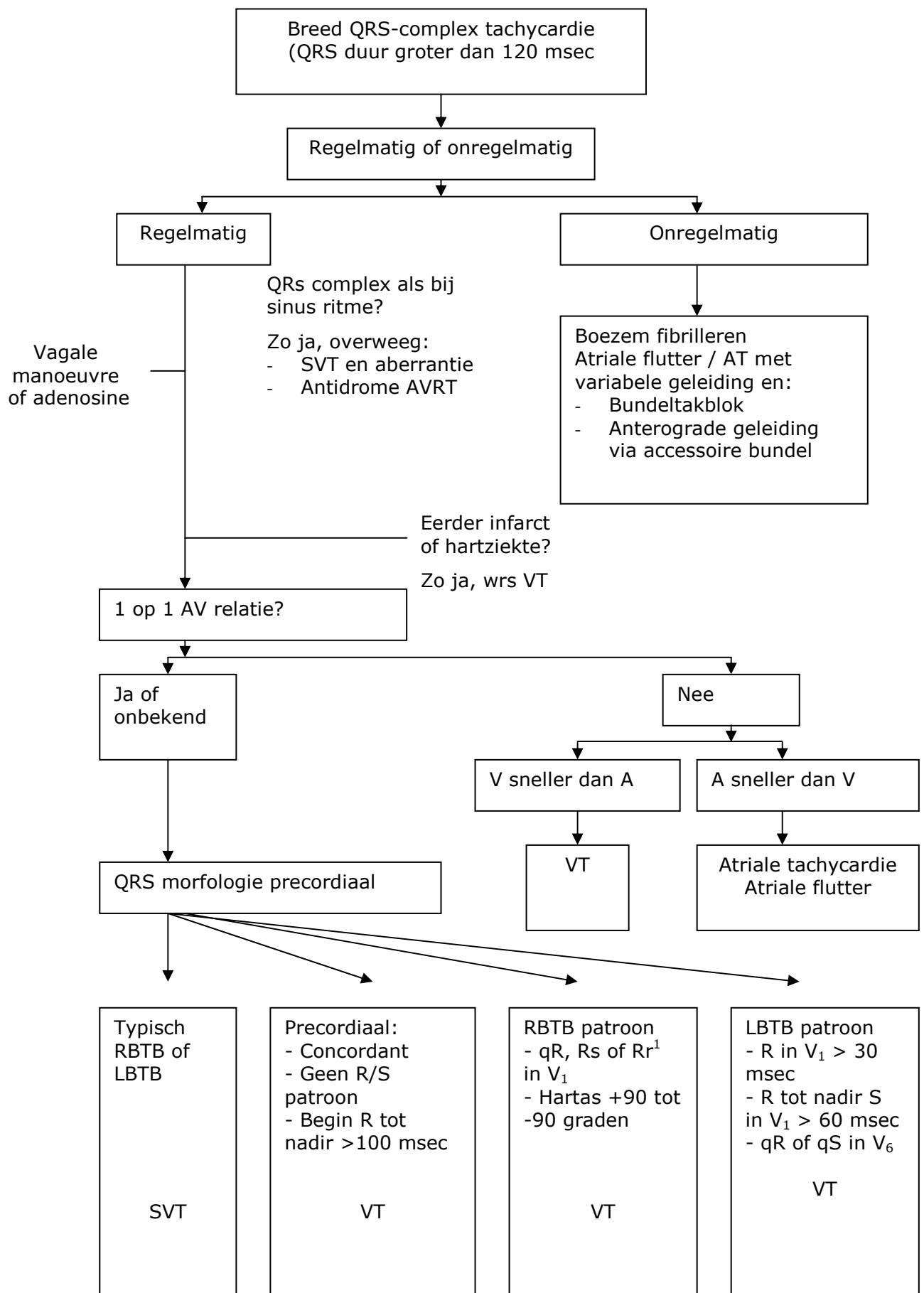
*Figuur 3: ECG strook van afleidingen I, II en III, met RP (initiële R tot initiële P) interval langer dan het PR interval*



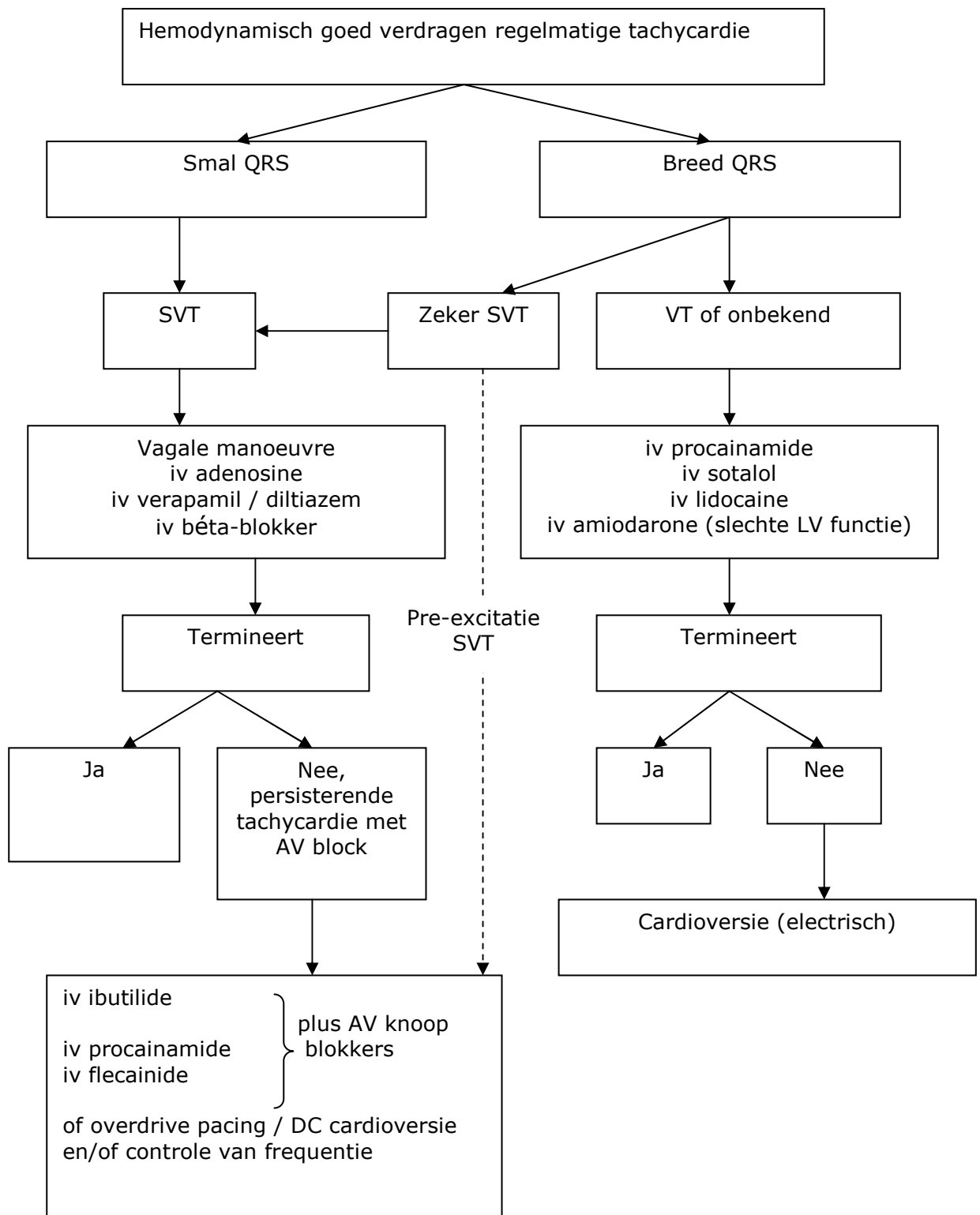
*Figuur 4: Effecten van adenosine bij smal QRS complex tachycardie*



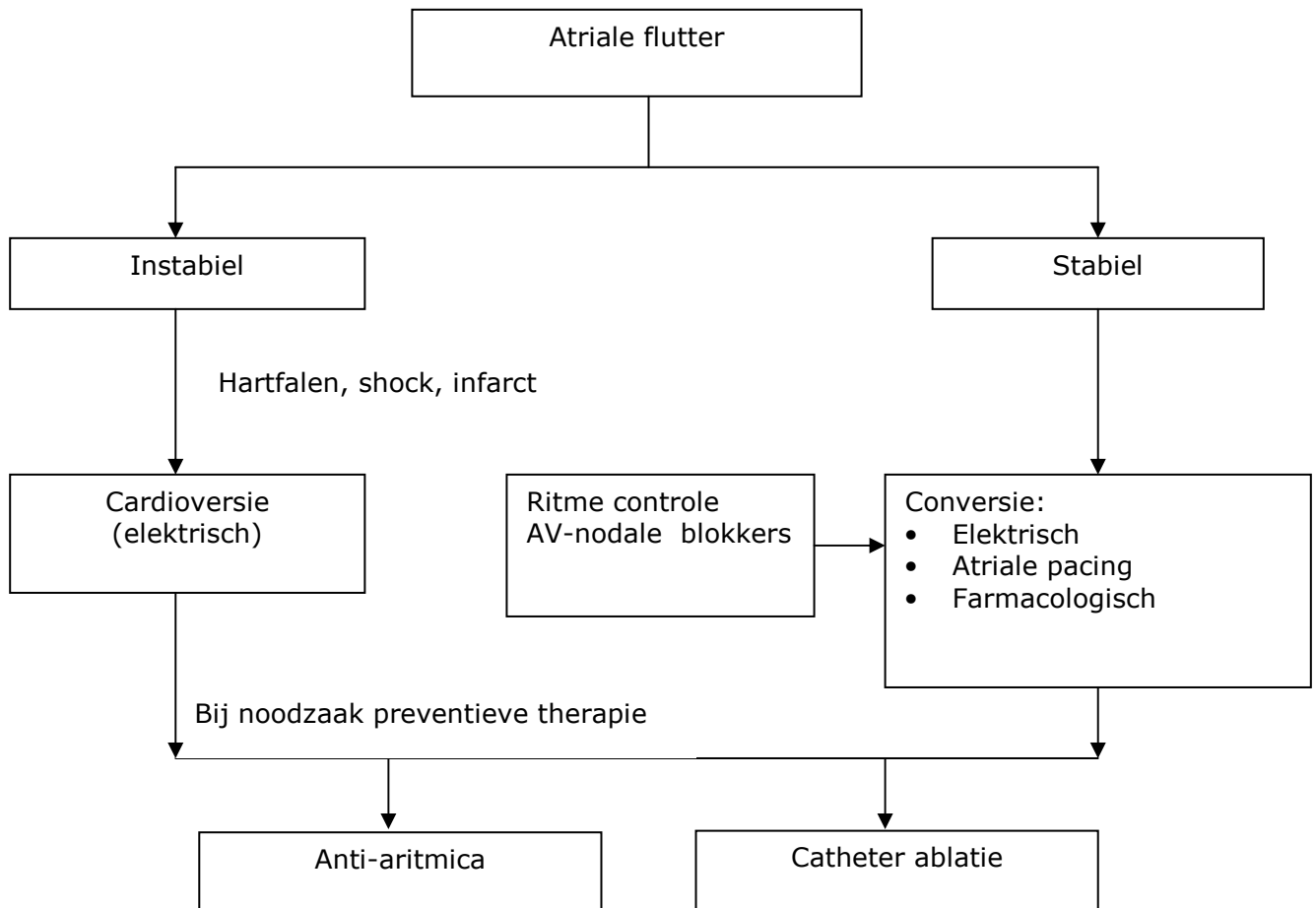
Figuur 5: Differentiaal diagnose van breed QRS-complex tachycardie



*Figuur 6: Acute behandeling van patiënten met hemodynamisch goed verdragen regelmatige tachycardie*



*Figuur 7: Behandeling van atriale flutter met of zonder hemodynamische instabiliteit*



## IV. Referenties

1. Adapted from the ACC/AHA/ESC Guidelines for the Management of Patients with Supraventricular Arrhythmias: Executive Summary. C. Blomström-Lundqvist en M.M. Scheinman (Chairpersons), E.M. Aliot, J.S. Alpert, H. Calkins, A.J. Camm, W.B. Campbell, D.E. Haines, K.H. Kuck, B.B. Leman, D.D. Miller, C.W. Shaeffer Jr., W.G. Stevenson, G.F. Tomaselli, European Heart Journal 2003; 24 (20):1857-1897
2. ACC/AHA/ESC Guidelines for the Management of Patients with Atrial Fibrillation Report from the Joint Task Force of the ESC, ACC and AHA. V. Fuster (Chairperson), L.E. Rydén (Co-Chair), R.W. Asinger, D.S. Cannom, H.J. Crijns, R.L. Frye, J.L. Halperin, G.N. Kay, W.W. Klein, S. Lévy, R.L. McNamara, E.N. Prystowsky, L.S. Wann, D.G. Wyse, European Heart Journal 2001; 22 (20): 1852-1923.